

УДК 616.34-007.272:616-071:617.55

DOI <https://doi.org/10.32782/health-2026.1.4>

Стаття поширюється на умовах ліцензії відкритого доступу CC BY 4.0

РІДКІСНІ ТА НЕСТАНДАРТНІ ПРИЧИНИ ГОСТРОЇ НЕПРОХІДНОСТІ ТОНКОЇ КИШКИ: ДІАГНОСТИЧНІ ТА ХІРУРГІЧНІ АСПЕКТИ

Бенедикт Володимир Володимирович,

доктор медичних наук, професор,
професор кафедри хірургії факультету післядипломної освіти
Тернопільського національного медичного університету
імені І.Я. Горбачевського МОЗ України
ORCID: 0000-0002-2568-0271

Коробко Лариса Ростиславівна,

кандидат медичних наук, доцент,
доцент кафедри медико-профілактичних дисциплін та лабораторної діагностики
КЗВО «Рівненська медична академія» РОР
ORCID: 0000-0001-8054-1461

Невгадовська Павліна Миколаївна,

доктор філософії, асистент кафедри
медико-профілактичних дисциплін та лабораторної діагностики
КЗВО «Рівненська медична академія» РОР
ORCID: 0000-0003-4104-3253

Багрій Василь Мирославович,

завідувач операційним блоком
Тернопільської обласної клінічної лікарні
ORCID: 0000-0002-1409-5915

Продан Андрій Михайлович,

доктор медичних наук,
доцент кафедри хірургії факультету післядипломної освіти
Тернопільського національного медичного університету
імені І.Я. Горбачевського МОЗ України
ORCID: 0000-0002-6052-192X

Гостра непрохідність тонкої кишки (ГНТК) залишається актуальною проблемою сучасної хірургії через високий ризик ускладнень, діагностичних помилок та летальності, що вимагає постійного вдосконалення алгоритмів діагностики та лікування. Метою дослідження було вивчення нетипових та рідкісних клінічних проявів ГНТК, визначення причин виникнення цих станів і розробка патогенетично обґрунтованих підходів до діагностично-лікувальної тактики на різних етапах надання медичної допомоги. Матеріалом дослідження стали клінічні випадки 221 пацієнта з ГНТК, серед яких у 206 (93,21 %) випадках причиною був злуковий процес у черевній порожнині, у 7 (3,17 %) – защемлені грижі передньої черевної стінки, у 2 (0,9 %) – внутрішнє защемлення грижі, у 3 (1,36 %) – obturaція дистальних відділів тонкої кишки великими жовчаними конкрементами, у 2 (0,9 %) – тонко-тонкокишкова інвагінація, у 1 (0,45 %) – стороннє тіло з некрозом кишки та у 1 (0,45 %) – грижа Спігелевої лінії. Аналіз клінічних даних показав, що нестандартні форми ГНТК супроводжуються атиповими симптомами, високою частотою помилкових діагнозів (до 39,82 % на догоспітальному етапі) та ускладнюють вибір оптимальної хірургічної тактики. Використання сучасних лабораторно-інструментальних методів, зокрема ультразвукового дослідження та комп'ютерної томографії, дозволяє підвищити точність діагностики та своєчасність хірургічного втручання. Різні клінічні випадки біліарного ілеусу, інвагінації, защемлених гриж та obturaції сторонніми тілами демонструють необхідність індивідуалізації оперативної тактики з урахуванням локалізації патологічного процесу, стану кишкових петель і супутньої патології. Особлива увага приділяється питанням профілактики післяопераційних ускладнень, своєчасного розпізнавання рідкісних етіологічних факторів та дотриманню стандартів хірургічної безпеки під час втручання. Результати дослідження підтверджують, що комплексний підхід до ведення пацієнтів із ГНТК, який включає ранню діагностику, патогенетично обґрунтовану хірургічну тактику та післяопераційний нагляд, сприяє зниженню летальності та покращенню клінічних

результатів. Висновки роботи можуть бути використані при розробці клінічних протоколів, навчанні хірургічних спеціалістів та підвищенні якості медичної допомоги пацієнтам із гострою непрохідністю тонкої кишки.

Ключові слова: гостра непрохідність тонкої кишки, нетипові та рідкісні форми, білеарний ілеус, тонко-тонкокишкова інвагінація, защемлена грижа Спігелевої лінії, стороннє тіло черевної порожнини.

Volodymyr Bedykt, Larysa Korobko, Pavlina Nevhadovska, Andrii Prodan, Vasyl Bahrii. Rare and unusual causes of acute small bowel obstruction: diagnostic and surgical aspects

Acute small bowel obstruction (ASBO) remains a significant challenge in modern surgery due to its high risk of complications, diagnostic errors, and mortality, necessitating continuous refinement of diagnostic and therapeutic algorithms. The aim of this study was to investigate atypical and rare clinical manifestations of ASBO, identify underlying causes, and develop pathogenetically justified diagnostic and therapeutic approaches at various stages of patient care. The study analyzed 221 clinical cases of ASBO, among which 206 cases (93.21%) were caused by intra-abdominal adhesions, 7 cases (3.17%) by incarcerated anterior abdominal wall hernias, 2 cases (0.9%) by internal hernia incarceration, 3 cases (1.36%) by obstruction of the distal small intestine by large gallstones, 2 cases (0.9%) by small bowel intussusception, 1 case (0.45%) by a foreign body with intestinal necrosis, and 1 case (0.45%) by Spigelian hernia. Analysis demonstrated that atypical forms of ASBO are associated with non-specific clinical presentations, a high rate of misdiagnoses (up to 39.82% at the pre-hospital stage), and complicate the selection of optimal surgical strategies. The use of modern laboratory and instrumental methods, including ultrasonography and computed tomography, enhances diagnostic accuracy and timely surgical intervention. Different clinical scenarios, including biliary ileus, intussusception, incarcerated hernias, and foreign body obstruction, highlight the necessity for individualized surgical approaches considering the location of pathology, bowel condition, and comorbidities. Special attention is given to the prevention of postoperative complications, early recognition of rare etiological factors, and adherence to surgical safety standards. The results indicate that a comprehensive management approach – incorporating early diagnosis, pathogenetically guided surgery, and postoperative monitoring – reduces mortality and improves clinical outcomes. These findings can inform the development of clinical protocols, surgical education, and quality improvement in the care of patients with acute small bowel obstruction.

Key words: acute obstruction of the small intestine, atypical and rare forms, biliary ileus, small-small intestinal intussusception, pinched hernia of Spiegel's line, foreign body of the abdominal cavity.

Вступ. Гостра непрохідність тонкої кишки (ГНТК) є проблемою, яка не втрачає своєї актуальності навіть на сучасному етапі розвитку хірургії, адже частота виявлення даної нозології в загальній структурі хірургічних захворювань складає від 2,6 до 9,4% [1, 2]. Ведення пацієнтів з ГНТК на доопераційному етапі регламентовано уніфікованим клінічним протоколом вторинної (спеціалізованої) медичної допомоги «Гостра непрохідність кишок», розробленим з урахуванням сучасних вимог доказової медицини (2016). Летальність у хворих на ГНТК зберігається на досить високих цифрах [1, 2, 3, 4, 5]. Частота діагностичних помилок при ГНТК навіть в умовах хірургічного стаціонару досягає 16-34,0% [6]. Як відомо, хворі на ГНТК, які поступають в хірургічне відділення оперуються від 10–30% [7]. Все це вимагає подальшого вивчення і дослідження на всіх етапах лікування пацієнтів.

Ми згодні з думкою Г. Мондора про те, що при-тримуватися однієї клінічної схеми, це означає приректи себе в багатьох випадках на помилки. І тому вибір діагностично-лікувального алгоритму повинен бути із врахуванням не лише діагнозу, а й з наявною конкретною інтраопераційною ситуацією кожного випадку [8, 9, 10].

Мета дослідження вивчити складні та нетипові прояви гострої непрохідності тонкої

кишки та патогенетично обґрунтовані методи діагностично – лікувальної програми у пацієнтів на різних етапах надання хірургічної допомоги.

Методи дослідження Дослідження проводилося на основі кейс-аналізу клінічних випадків пацієнтів із гострою непрохідністю тонкої кишки, включаючи рідкісні та нестандартні етіологічні фактори: білеарний ілеус, інвагінацію, защемлені грижі, обтурацію сторонніми тілами.

Використовувалися наступні методи:

- Клініко-анамнестичний – збір даних про перебіг захворювання, супутню патологію та попередні оперативні втручання;
- Лабораторно-інструментальні – загальний аналіз крові, біохімічні показники, рентгенографія, ультразвукове дослідження та комп'ютерна томографія для уточнення діагнозу;
- Хірургічні – лапаротомія, герніотомія, резекції уражених ділянок, декомпресія тонкої кишки, дренажування та відновлення цілісності травного каналу;
- Аналітичні та статистичні – систематизація клінічних даних, оцінка частоти рідкісних форм ГНТК, аналіз причин помилкових діагнозів та порівняння ефективності різних діагностично-лікувальних підходів.

Результати дослідження та їх обговорення.

Причинами виникнення ГНТК у 206 (93,21%) випадках був злуковий процес у черевній порожнині, защемлені грижі передньої черевної стінки -7 (3,17%), внутрішнє защемлення гриж черевної порожнини – 2 (0,9%), обтурація жовчним конкрементом дистального відділу ТК – 3 (1,36%), тонко-тонкокишкова інвагінація – 2 (0,9%), стороннє тіло черевної порожнини з некрозом ТК -1 (0,45%).

Серед рідкісних причин гострої непрохідності тонкої кишки (ГНТК) були виділені наступні: обтурація дистальних відділів тонкої кишки великими жовчними конкрементами (36–42 мм) на фоні ускладненої жовчнокам'яної хвороби спостерігалася у 3 пацієнтів (1,36%); тонко-тонкокишкова інвагінація – у 2 пацієнтів (0,9%), один випадок якої був спричинений інвагінацією великого дивертикула Меккеля; стороннє тіло в черевній порожнині (медичний затискач) з некрозом тонкої кишки виявлено у 1 пацієнта (0,45%); защемлена грижа спігелевої лінії живота – у 1 пацієнта (0,45%). Ці казуїстичні форми ГНТК демонструють складність діагностики, тому у 88 (39,82%) випадках на догоспільному етапі було встановлено помилкові діагнози. Це зумовлено атиповим клінічним перебігом гострої непрохідності тонкої кишки, обмеженим часом спостереження за пацієнтами на догоспільному етапі та відсутністю відповідних лабораторно-інструментальних діагностичних засобів на цьому етапі надання медичної допомоги.

Жовчнокам'яна непрохідність або біліарний ілеус за літературними даними зустрічається від 0,63 до 7% в структурі ГНТК, летальність при якій досягає 12–70% [11, 12]. Досліджені нами випадки біліарного ілеуса викликали необхідність різного тактичного підходу при виконанні операції.

Наводимо клінічні спостереження що ілюструють можливі рідкісні причини ГНТК. Хвора О., 54 роки постувила в хірургічне відділення центральної районної лікарні з скаргами на болі в животі, здуття, затримку стільця і газів, багаторазове блювання, загальну слабкість. Хворіє протягом шести діб. Біль носив постійний характер, по всьому животу, тупий, з поступовим наростанням його інтенсивності. З'явилися нудота, блювання, спочатку шлунковим вмістом, потім з домішками жовчі і перед поступленням – вмістом з неприємним каловим запахом. З анамнезу відомо, що 40 років тому хворій виконана операція апендектомія, 10 років тому – лівобічна

нефректомія з приводу сечокам'яної хвороби, ускладненої гідронефрозом та піелонефритом. Пацієнтка страждає гормоно-залежною бронхіальною астмою, середнього ступеню тяжкості; виразковою хворобою дванадцятипалої кишки, жовчнокам'яною хворобою. Об'єктивно: стан хворої – тяжкий. Язик – сухий, обкладений білим нашаруванням. Спостерігається значне здуття живота. Перкуторно – тимпаніт, притуплення в бокових відділах живота не виявлено. Позитивні симптоми Щоткіна-Блюмберга, Склярова, Спасокукоцького, Валя. Аускультативно кишкові перистальтичні звуки не визначаються. Лейкоцитарний індекс інтоксикації (ЛІІ) склав – 9,37 од., паличкоядерно-лімфоцитарний індекс (ПЛІ) – 4,09 од, за класифікацією ASA – III E ст. Попередній діагноз: гостра обтураційна низька непрохідність тонкої кишки, третій період перебігу, стадія декомпенсації. Проведена передопераційна підготовка. Лапаротомія. В черевній порожнині біля 150,0 мл серозної без запаху рідини. Петлі привідної петлі тонкої кишки роздуті до 8 см. На відстані 80 см від ілеоцекального кута виявлено стороннє тіло, яке фіксоване і повністю обтурає просвіт тонкої кишки. В місті обтурації в брижі органу – бульбашки газу, що підтверджує наявність перфорації стінки тонкої кишки в її брижу. Проведена резекція 20 см кишки з накладанням ентеро-ентеро анастомозу «бік-в-бік». Перед формуванням анастомозу виконана інтубація тонкої кишки з одномоментною евакуацією вмісту кишки (3 л) з привідної петлі. Дренування черевної порожнини. Макропрепарат: резекована тонка кишка (ТК) в місті обтурації витончена, з відсутністю слизової оболонки з мікроперфораціями (рис. 1).

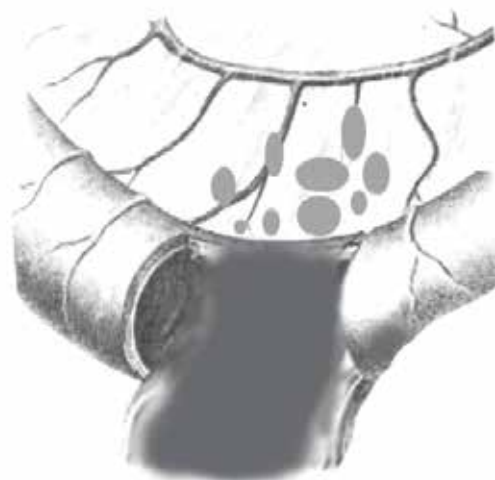


Рис. 1. Схематичний рисунок в місці обтурації тонкої кишки жовчним конкрементом

Причиною ГНТК в даному випадку був жовчний конкремент розмірами 37x26 мм (рис. 2).

Післяопераційний діагноз: Гостра обтураційна низька тонко кишкова непрохідність, третій період перебігу, стадія декомпенсації. Жовчно-кам'яна хвороба. Холецисто-дуоденальна нориця. В післяопераційному періоді протягом 3-х діб на фоні введення розчинів есенціальних фосфоліпідів, рибоксину, пентоксифіліну, вітаміну Е, препаратів кальцію проводилась загальноприйнята терапія. На 3-ю добу у хворої з'явилися ритмічні кишкові перистальтичні шуми. На 5-у добу самотійно відійшли гази і спостерігався акт дефекації. Видужання.

Лікування двох інших клінічних випадків біліарного ілеусу під час операції вимагало проведення ентеротомії нижче місця обтурації з видаленням жовчного конкременту, декомпресії ТК і відновлення цілісності травного каналу.

Однією з рідкісних форм ГНТК у дорослих пацієнтів є інвагінація, яка викликає в плані діагностики певні труднощі. Найбільш часто це захворювання у дорослих провокують пухлини. За останні роки нами спостерігалось лише три випадки розвитку інвагінації у дорослих.

Наводимо клінічне спостереження одного з них. Хвора В., 76 років поступила в хірургічну клініку з скаргами на переймоподібні болі в нижніх відділах живота, блювоту, відсутність стільця і не відходження газів. Хворіє протягом тижня. Загальний стан – середнього ступеню тяжкості. Гіпотонія, тахікардія, екстрасистолія. Язик вологий. Живіт легко вздутий, болючий в нижніх відділах, де визначається симптом «шуму плескоту».



Рис. 2. Жовчний конкремент, який спричинив виникнення гострої непрохідності тонкої кишки

Симптоми подразнення очеревини від'ємні. Перистальтика кишки – ослаблена. Стілець відсутній 3 доби. Загальний аналіз крові – лейкоцитоз зсувом лейкоцитарної формули вліво. Супутня патологія: ІХС. Кардіосклероз, екстрасистолія. Гіпертонічна хвороба. СН І ст. На оглядовій рентгенографії органів черевної порожнини (ОЧП) – явища кишкової непрохідності. Діагностовано наявність у хворої гострої низької обтураційної непрохідності тонкої кишки, 3-й період перебігу, стадія декомпенсації. Є ймовірність виникнення ГНТК на ґрунті пухлини товстої кишки.

Після передопераційної підготовки протягом 12 годин операція – лапаротомія. В ділянці ілеоцекального переходу – щільний пухлиноподібний конгломерат з втягненням петлі тонкої кишки в купол сліпої кишки та в висхідний відділ товстої кишки. Виконана правобічна геміколектомія, резекція термінального відділу тонкої кишки (60 см), одномоментна декомпресія тонкої кишки, дренажування черевної порожнини. При дослідженні мікропрепарату знайдено дві пухлини 5x4 см та 3x2 см щільно-еластичної консистенції на відстані 15 см від ілеоцекального кута. При гістологічному дослідженні – міксофіброма. Перебіг післяопераційного періоду – тяжкий і супроводжувався парезом тонкої кишки, посиленням недостатності серцево-судинної патології на фоні гіпокаліємії і гіпокальціємії. Після корекції електролітного балансу і лікування супутньої патології стан хворої поступово покращився. Видужання.

Ще однією із рідкісних причин гострої непрохідності тонкої кишки є її защемлення.

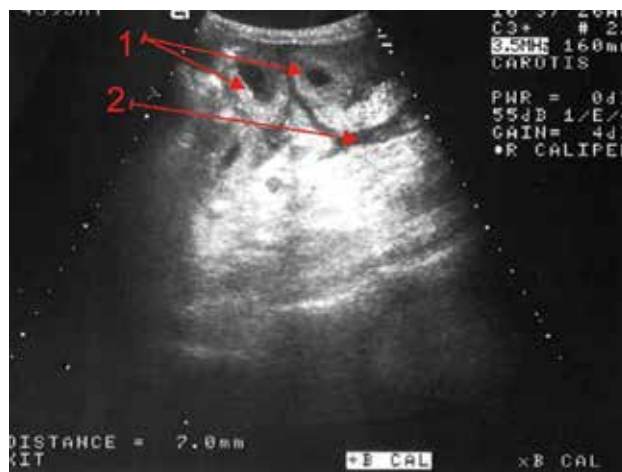


Рис. 3. Ультразвукове дослідження органів черевної порожнини у хворой В.
1 – концентричні кільця інвагінації на поперечному зрізі кишки. 2 – вільна рідина між петлями кишки

І якщо, защемлення органів черевної порожнини в паховій або стегновій грижі в ургентній хірургії зустрічається доволі часто, то защемлення петлі тонкої кишки в грижі спігелієвої лінії є казуїстикою і розпізнати її досить складно [13]. Випинання, яке з'являється слід диференціювати від пухлин і захворювань внутрішніх органів. Великі грижі спігелієвої лінії можуть бути прийняті за саркоми черевної стінки. Летальність, не дивлячись на досягнення в сучасній хірургії, за літературними даними залишається високою [13, 14].

Наводимо клінічний випадок. Хвора Н., 82 років поступила в хірургічну

клініку з скаргами на біль в животі, нудоту, здуття живота, затримку стільця. Хворіє протягом 10 днів, коли після фізичного навантаження з'явилися інтенсивні болі в животі, які носили переймоподібний характер, спостерігалася блювота їжею, наростала загальна слабкість. Загальний стан хворої тяжкий. Язик сухий з білою осугою. Гемодинамічні показники стабільні. Живіт м'який, спостерігається помірне його здуття, перкуторно – тимпаніт. При пальпації болючий в мезогастрії і нижче пупка зліва, де діагностовано болючий, гладкий, щільний, нерухомий, розмірами 8x5 см утвір. Вище випинання аускультативно визначається посилена перистальтика кишки. Перитонеальні симптоми – від'ємні, «шум плескоту» – не визначається. Гази періодично відходять, стілець відсутній 3 доби. На оглядовій рентгенограмі ОЧП – роздуті петлі ТК, горизонтальні рівні рідини в мезогастральній ділянці зліва. Висловлено припущення про наявність у хворої пухлини черевної порожнини з явищами непрохідності ТК. Проведено УЗД ОЧП (рис. 4).

Сонографічна картина: петлі кишки зліва та посередині розширені до 25 мм в діаметрі, виповнені вмістом рухи якого є «маятникоподібними». Зліва нижче пупка – утвір, вірогідно грижа Спігелієвої лінії, в якій знаходиться петля ТК з товщиною стінки її до 3,0–3,3 мм та розширенням при відної петлі і з наявністю смужки рідини. Випоту в черевній порожнині не виявлено. У хворої діагностовано: Защемлену грижу Спігелієвої лінії, ГНТК, другий період перебігу захворювання, стадія компенсації. Проведено лапаротомію, ревізію ОЧП. В черевній порожнині роздуті до 5 см петлі ТК, при подальшому дослідженні виявлено входження ділянки її разом з пасмом великого сальника в дефект передньої черевної стінки. Проведено розсічення грижевих воріт. В рану виведена звільнена петля ТК, яка багрового кольору, набрякла, довжиною 15 см, з чітко вираженою в двох

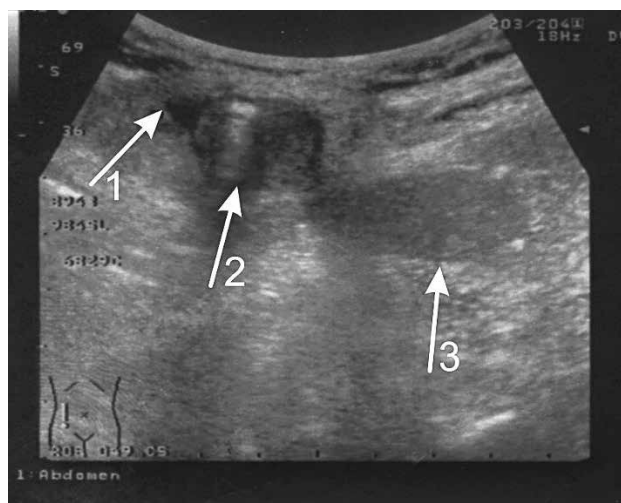


Рис. 4. Ультразвукове дослідження органів черевної порожнини у хворої Н. із защемленою грижею Спігелієвої лінії: 1 – смужка рідини; 2 – грижа Спігелієвої лінії; 3 – петля кишки

місцях странгуляційною борозною. Стверджено життєздатність защемленої ділянки тонкої кишки. Резекція защемленої частини великого сальника. На дефект в передній черевній стінці накладено внутрішні вузлові шви. Дренування черевної порожнини. Діагноз після операції: Защемлена грижа Спігелієвої лінії, гостра низька непрохідність тонкої кишки, другий період перебігу, стадія компенсації. В післяопераційному періоді на фоні введення есенціальних фосфоліпідів, концентрованих розчинів глюкози, розчинів тіотриазоліну і кокарбоксілази та антиоксидантів, на 1 добу після операції вводили міотропний спазмолітик (розчин папаверину гідрохлориду 2%), для припинення асинхронної діяльності ТК, а з 2-ї доби – препарати кальцію. Паралельно проводили загальноприйняте лікування післяопераційного періоду. На 2-у добу після операції з'явилися кишкові перистальтичні звуки, на 3-ю добу самостійно відійшли гази та стілець. Видужання.

Отже, перебіг гриж Спігелієвої лінії у хворих досить завуальований, однак анамнестичні дані про появу болючого випинання між пупком і верхньою передньою віссю клубової кістки після фізичного навантаження, особливо, з клінічними проявами непрохідності травного каналу дозволить підтвердити діагноз.

Цікавим випадком, який викликав ГНТК з некрозом петлі ТК було наявність стороннього тіла в черевній порожнині.

Питання діагностики, хірургічної тактики та профілактики післяопераційних сторонніх тіл є актуальними і в теперішній час [15]. Клінічні

симптоми наявності сторонніх тіл в черевній порожнині після оперативних втручань досить різноманітні, що ускладнює діагностику і часто призводить до пізнього хірургічного лікування та несприятливого результату.

Виділяють три клінічні форми перебігу процесу, асоційованого з чужорідним тілом: гостру, ремітуючу та хронічну.

Наводимо клінічне спостереження. Хвора Л., 59 років оперована в плановому порядку з приводу післяопераційної вправимої вентральної багатокамерної кіли великих розмірів, яка виникла після холецистектомії на фоні гормоно-залежної бронхіальної астми тяжкого перебігу. Операція – лапаротомія, герніотомія, роз'єднання злук, герніопластика, дренивання черевної порожнини. Після операції – перебіг звичайний. На 15 добу у хворої

з'явилася клініка гострої непрохідності тонкої кишки. Проведена оглядова рентгенографія черевної порожнини, де віалізується стороннє тіло черевної порожнини, рентгенологічні ознаки кишкової непрохідності. Операція – релапаротомія, роз'єднання злук, видалення стороннього тіла, резекція некротичної ділянки тонкої кишки з анастомозом «бік-в-бік», назогастроінтестинальна інтубація, дренивання черевної порожнини. Схематичне зображення механізму ГНТК, викликане стороннім тілом наведено на рисунку 5.

Перебіг післяопераційного періоду задовільний. Пацієнтка виписана в задовільному стані. При визначенні причин виникнення даної ситуації було встановлено, що під час першої операції в операційній виникла стресова ситуація, що призвела до виникнення знервованої психологічної обстановки серед членів бригади, яка й сприяла до «загублення» хірургічного інструмента в черевній порожнині. Крім цього, в кінці операції не було проведено перерахування кількості хірургічних інструментів.

Отже, в перебігу гострої непрохідності тонкої кишки зустрічаються нестандартні ситуації, які призводять до атипового перебігу захворювання

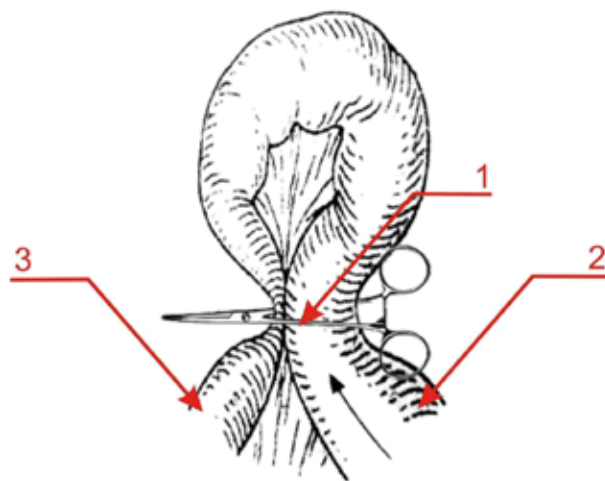


Рис. 5. Схематичне зображення механізму виникнення ГНТК у хворій Л. : 1 – стороннє тіло черевної порожнини затискач, 2.- привідна петля ТК, 3 – відвідна петля ТК

і вимагають екстрених неординарних хірургічних рішень.

Висновки Гостра непрохідність тонкої кишки може перебігати у формі рідкісних та нестандартних клінічних варіантів, що супроводжуються атиповою симптоматикою та високою частотою діагностичних помилок, особливо на догоспітальному етапі. Біліарний ілеус, інвагінація тонкої кишки у дорослих, защемлена грижа Спінгелієвої лінії та obturaція кишки сторонніми тілами належать до найбільш діагностично складних форм захворювання. Обмеженість клінічних проявів і недостатні можливості первинної діагностики зумовлюють необхідність широкого застосування сучасних методів візуалізації, насамперед комп'ютерної томографії. Хірургічна тактика в таких випадках має бути індивідуалізованою та базуватися на інтраопераційній ситуації із застосуванням патогенетично обґрунтованих методів декомпресії та відновлення безперервності травного каналу. Своєчасне розпізнавання рідкісних етіологічних чинників ГНТК і дотримання стандартів хірургічної безпеки сприяють покращенню безпосередніх результатів лікування та зниженню частоти ускладнень.

ЛІТЕРАТУРА

1. Криворучко І. А., Бойко В. В., Олефір А. С., Антонова М. С. Хірургічне лікування гострої тонкокишкової непрохідності: показання, пов'язані зі странгуляцією та ранньою смертністю після операції. Попередні дані ретроспективного дослідження // Харківська хірургічна школа. – 2022. – № 1. – С. 11–18. – DOI: 10.37699/2308-7005.1.2022.02
2. Дзюбановський І.Я., Бенедикт В.В., Данчак В.Я., Продан А.М. Гостра непрохідність тонкої кишки. Спірні та невирішені питання декомпресії травного каналу у світлі успіхів і невдач оперативного лікування // Шпитальна хірургія. Журнал імені Л. Я. Ковальчука. – 2020. – № 1. – С. 130–136. – DOI: 10.11603/2414-4533.2020.1.10750.
3. Maienza, E., Godiris-Petit, G., Nouillet, S., Menegaux, F., & Chereau, N. (2023). Management of adhesive small bowel obstruction: the results of a large retrospective study. *International journal of colorectal disease*, 38(1), 224. <https://doi.org/10.1007/s00384-023-04512-8>.

4. Alnachoukati O., Ray-Zack M., Godin S., Apodaca T., Zielinski M., Dunn J. Optimal timing of first abdominal radiography after Gastrografin administration for small bowel obstruction // *Journal of Surgical Research*. – 2020. – Vol. 256. – P. 193–197. – DOI: 10.1016/j.jss.2020.06.053.
5. Wang Y., Li W., Zhou C. M., Zhao Z., Ma J., Jiang H., Wei M., Gao Y., Dai Y., Zhang X., Yang N., Feng F., Zhang J., Ji Y., Liu J., Zhang C., Li L., Jiang X., Li Z., Zhao Z. Mortality risk of patients with intestinal obstruction // *BMC Cancer*. – 2024. – Vol. 24, № 1. – P. 1062. – DOI: 10.1186/s12885-024-12834-1.
6. Borisenko V. B., Kovalev A. N., Denysiuk T. A. Role and place of ultrasonography in diagnostics of adhesive intestinal obstruction // *Wiadomości Lekarskie*. 2020. Vol. 73, No. 1. P. 83–86.
7. Kanat B. H., Eröz E., Saçlı A., Kutluer N., Gençtürk M., Sözen S. Surgical recovery of intestinal obstructions: pre- and postoperative care and how could it be prevented? // *Surgical Recovery*. London : IntechOpen, 2020. URL: <https://doi.org/10.5772/intechopen.92748> (дата звернення: 13.03.2026).
8. Nath H. C., Terang B., Bhuyan R., Gogoi S. Evaluation of prognosis and outcome of small bowel obstruction using the acute general emergency surgical severity-small bowel obstruction score. *Int J Res Med Sci*. 2022;10(6):1297-301. doi: <https://dx.doi.org/10.18203/2320-6012.ijrms20221485>.
9. Гордіца В. В., Гринчук Ф. В., Котенко О. О. Аналіз прогностичних чинників у хворих на гостру тонкокишкову непрохідність // *Буковинський медичний вісник*. 2025. Т. 29, № 4 (116). С. 60–64. DOI: <https://doi.org/10.24061/2413-0737.29.4.116.2025.10>
10. Quiroga-Centeno A. C., Pinilla-Chávez M. C., Chaparro-Zaraza D. F., Hoyos-Rizo K., Pinilla-Merchán P. F., Serrano-Pastrana J. P., et al. Design and validation of a tool for the prediction of adverse outcomes in patients with adhesive small bowel obstruction: The HALVIC score // *Revista Colombiana de Cirugía*. – 2023. – Vol. 38. – P. 84–100. – DOI: 10.30944/20117582.2288.
11. Шкарбан В. П., Булик І. І., Савицький А. О., Чичула В. І. Синдром Бувере // *Український журнал клінічної хірургії*. – 2024. – № 4 (91). – С. 66–68. – DOI: 10.26779/2786-832X.2024.4.6.
12. Shah F. A., Winkle S. M., Truitt T., Guez G., Draper K. Bouveret syndrome: A rare form of gallstone ileus // *Cureus*. – 2021. – Vol. 13, № 3. – e14042. – DOI: 10.7759/cureus.14042.
13. Delis, N., Franczak, A., Nicolas, V. et al. Incarcerated spigelian hernia mimicking diverticulitis: detection by multidetector computed tomography. *Int J Colorectal Dis* 21, 851–853 (2006). <https://doi.org/10.1007/s00384-006-0128-3>.
14. Katsaros I., Papapanou M., Kontogeorgi E., Tsakotos G., Filippou D., Papaconstantinou D., Paspala A., Chatzimavroudis G., Kykalos S., Schizas D. Spigelian hernias in the adult population: a systematic review of the literature // *Langenbeck's Archives of Surgery*. – 2024. – Vol. 409, № 1. – Art. 230. – DOI: 10.1007/s00423-024-03427-4.
15. Yildirim T., Parlakgumus A., Yildirim S. Diagnosis and management of retained foreign objects // *Journal of the College of Physicians and Surgeons Pakistan*. – 2015. – Vol. 25, № 5. – P. 367–371.

REFERENCES

1. Kryvoruchko, I. A., Boiko, V. V., Olefir, A. S., & Antonova, M. S. (2022). Khirurhichne likuvannia hostroi tonkokyshkovoi neprokhidnosti: Pokazannia, poviazani zi stranhuliatsiieiu ta rannioiu smertnistiu pislia operatsii. Poperedni dani retrospektyvnoho doslidzhennia. *Kharkivska khirurhichna shkola*, (1), 11–18. <https://doi.org/10.37699/2308-7005.1.2022.02>
2. Dziubanovskyi, I. Y., Benedykt, V. V., Danchak, V. Y., & Prodan, A. M. (2020). Hostra neprokhidnist tonkoi kyshky. Spirni ta nevyisheni pytannia dekompresii travnoho kanalu u svitli uspihiv i nevdač operatyvnoho likuvannia [Acute small bowel obstruction: Controversial and unresolved issues of gastrointestinal decompression in light of successes and failures of surgical treatment]. *Shpytalna khirurhiia. Zhurnal imeni L. Ya. Kovalchuka*, (1), 130–136. <https://doi.org/10.11603/2414-4533.2020.1.10750>
3. Maienza, E., Godiris-Petit, G., Noullet, S., Menegaux, F., & Chereau, N. (2023). Management of adhesive small bowel obstruction: the results of a large retrospective study. *International journal of colorectal disease*, 38(1), 224. <https://doi.org/10.1007/s00384-023-04512-8>
4. Alnachoukati, O., Ray-Zack, M., Godin, S., Apodaca, T., Zielinski, M., & Dunn, J. (2020). Optimal Timing of First Abdominal Radiography after Gastrografin Administration for Small Bowel Obstruction. *The Journal of surgical research*, 256, 193–197. <https://doi.org/10.1016/j.jss.2020.06.053>.
5. Wang, Y., Li, W., Zhou, C. M., Zhao, Z., Ma, J., Jiang, H., Wei, M., Gao, Y., Dai, Y., Zhang, X., Yang, N., Feng, F., Zhang, J., Ji, Y., Liu, J., Zhang, C., Li, L., Jiang, X., Li, Z., & Zhao, Z. (2024). Mortality risk of patients with intestinal obstruction. *BMC cancer*, 24(1), 1062. <https://doi.org/10.1186/s12885-024-12834-1>
6. Borisenko, V. B., Kovalev, A. N., & Denysiuk, T. A. (2020). Role and place of ultrasonography in diagnostics of adhesive intestinal obstruction. *Wiadomości lekarskie (Warsaw, Poland : 1960)*, 73(1), 83–86.
7. Hakan Kanat, B., Eröz, E., Saçlı, A., Kutluer, N., Gençtürk, M., & Sözen, S. (2020). Surgical Recovery of Intestinal Obstructions: Pre- and Postoperative Care and How Could it Be Prevented? In *Surgical Recovery*. IntechOpen. <https://doi.org/10.5772/intechopen.92748>.
8. Nath, H. C., Terang, B., Bhuyan, R., & Gogoi, S. (2022). Evaluation of prognosis and outcome of small bowel obstruction using the acute general emergency surgical severity-small bowel obstruction score. *International Journal of Research in Medical Sciences*, 10(6), 1297–1301. <https://doi.org/10.18203/2320-6012.ijrms20221485>
9. Horditsa, V. V., Hrynychuk, F. V., & Kotenko, O. O. (2025). Analiz prohnostychnykh chynnykiv u khvorykh na hostru tonkokyshkovu neprokhidnist. *Bukovynskyi medychnyi visnyk*, 29(4), 60–64.

10. Quiroga-Centeno, A. C., Pinilla-Chávez, M. C., Chaparro-Zaraza, D. F., Hoyos-Rizo, K., Pinilla-Merchán, P. F., Serrano-Pastrana, J. P., et al. (2023). Design and validation of a tool for the prediction of adverse outcomes in patients with adhesive small bowel obstruction: The HALVIC score. *Revista Colombiana de Cirugía*, 38, 84–100. <https://doi.org/10.30944/20117582.2288>
11. Shkarban, V. P., Bulyk, I. I., Savytskyi, A. O., & Chychula, V. I. (2024). Bouveret syndrome. *Ukrainian Journal of Clinical Surgery*, 91(4), 66–68. <https://doi.org/10.26779/2786-832X.2024.4.6>
12. Shah, F. A., Winkle, S. M., Truitt, T., Guez, G., & Draper, K. (2021). Bouveret Syndrome: A Rare Form of Gallstone Ileus. *Cureus*, 13(3), e14042. <https://doi.org/10.7759/cureus.14042>
13. Delis, N., Franczak, A., Nicolas, V., et al. (2006). Incarcerated Spigelian hernia mimicking diverticulitis: Detection by multidetector computed tomography. *International Journal of Colorectal Disease*, 21, 851–853. <https://doi.org/10.1007/s00384-006-0128-3>
14. Katsaros, I., Papapanou, M., Kontogeorgi, E., Tsakotos, G., Filippou, D., Papaconstantinou, D., Paspala, A., Chatzimavroudis, G., Kykalos, S., & Schizas, D. (2024). Spigelian hernias in the adult population: a systematic review of the literature. *Langenbeck's archives of surgery*, 409(1), 230. <https://doi.org/10.1007/s00423-024-03427-4>
15. Yildirim, T., Parlakgumus, A., & Yildirim, S. (2015). Diagnosis and management of retained foreign objects. *Journal of the College of Physicians and Surgeons--Pakistan : JCPSP*, 25(5), 367–371.

Дата першого надходження статті до видання: 19.02.2026

Дата прийняття статті до друку після рецензування: 26.03.2026

Дата публікації (оприлюднення) статті: 29.05.2026